Elektromyographische Untersuchungen vor und nach Achillotenotomie bei spastisch gelähmten Kindern

Gerhard V. Marx

1964

Digitized by the Internet Archive
in 2026

https://archive.org/details/IA41548301_0093

AUS DER ORTHOPÄDISCHEN POLIKLINIK
DER UNIVERSITÄT MÜNCHEN
Direktor: Prof. Dr. M. Lange

Elektromyographische Untersuchungen vor und nach Achillotenotomie bei spastisch gelähmten Kindern

Inaugural-Dissertation
zur Erlangung der Doktorwürde in der gesamten Medizin
verfaßt und
einer Hohen Medizinischen Fakultät
der Ludwig-Maximilians-Universität zu München

vorgelegt von
Gerhard V. Marx
aus Reichenbach/Schlesien

München 1964

A. Schubert, München 5, Cornelliusstraße 21 · Telefon 221777

Gedruckt mit Genehmigung der Medizinischen Fakultät
der Universität München

Berichterstatter:	Priv.Doz.Dr.A.GÖB
Mitberichterstatter:	Prof.Dr.M.LANGE
Dekan:	Prof.Dr.R.BACHMANN

Tag der mündlichen Prüfung: 14.7.1964

UNIVERSITEITSBIBLIOTHEEK - LEIDEN -

INHALT

A Einleitung

B Die infantile Zerebralparese
1. Ätiologie
2. Symptomatik
3. Diagnose

C Die elektromyographischen Untersuchungen in der Literatur
1. Das normale Elektromyogramm
Physiologie, Elektroden
2. Elektromyographische Untersuchungen bei spastischen Erwachsenen
3. Elektromyographische Untersuchungen bei spastischen Kindern

D Eigene elektromyographische Untersuchungen bei spastischen Kindern
1. Methodik
2. Auswahl der Kinder
3. Kurvenbilder der Ergebnisse

E Besprechung der Ergebnisse

D Zusammenfassung

Gegenwärtig rechnet man für die Bundesrepublik und Westberlin mit 1500 bis 2000 Kindern mit frühkindlichen Hirnschäden auf 1 Million Geburten. Phelps (1) gibt für die USA auf 100 000 Einwohner 7 Neugeborene mit frühkindlichen Hirnschäden an, in anderen Ländern schwankt die Häufigkeit von Neugeborenen mit infantiler Zerebralparese zu normalen Geburten zwischen 0, 6 % (Nilsonne in Schweden 1952) und 1, 9 % (Andersen in Norwegen 1954). Da die Zahl der Kinder mit frühkindlichen Hirnschäden weiter im Ansteigen begriffen ist, ihre Früherfassung zur erfolgreichen Frühbehandlung aber organisatorische und diagnostische Schwierigkeiten macht, kommen meist Fälle zur Aufnahme, bei denen eine alleinige gymnastische Behandlung nicht den gewünschten Erfolg bringt. Leider ist bisher eine medikamentöse Therapie wenig erfolgversprechend, soweit es sich um schwerere Krankheitsbilder handelt (Thom 2). Schon im Frühstadium der infantilen Zerebralparese kann das Elektromyogramm und das Elektroencephalogramm, neben der genauen klinisch-neurologischen Untersuchung, zur Sicherung der Diagnose beitragen.

Die Ätiologie der Zerebralparese

Die Zerebralparese umfasst sämtliche nicht progressiven Krankheitsbilder, die als Folge einer praenatalen, perinatalen oder postnatalen Schädigung des in der Schädelhöhle gelegenen Zentralnervensystems anzusehen sind. Die Einteilung der das Zentralnervensystem schädigenden Faktoren wird am zweckmässigsten nach der Zeit ihres Einwirkens vorgenommen.
(Gliederung in Anlehnung an Göb (4) und Koblenz (5)).

I. Praenatale Faktoren 30 %
   1. Schwangerschaftstoxikosen wie Hyperemesis, Eklampsie, Nephropathie, Hydrops gravidarum.
   2. Infektiöse Schädigung
      a) Hämatogene Infektionen der Mutter durch neurotope Viren, z.B. Rubeola (Gregg-Syndrom), Mononukleose, Herpes zoster, Morbilli, Hepatitis epidemica, Varicellen, Variola und nach Pockenimpfung.
      b) Bei Abtreibungsversuchen, die eine Infektion des Fruchtwassers verursachen.
      c) Placento-fetale Infektion in der 2. Schwangerschaftshälfe bei Lues und Toxoplasmose.

3. Blutgruppeninkompatibilität
   a) im Rh-System
   b) im ABO-System
   c) im Kell-System führen zum Krankheitsbild der Anaemia neonatorum, des Icterus gravis neonatorum und des Hydrops fetalis universalis.
4. Stoffwechselkrankheiten der Mutter
   (Diabetes) und Störungen des endokrinen Gleichgewichtes.
5. Hypoxaemie des mütterlichen Kreislaufes
   a) Herzfehler der Mutter
   b) Anaemie
   c) Hypotonie
   d) Suicidversuche (Strangulation, Kohlenmonoxydvergiftung) oder
   e) Uterusblutungen in den ersten drei Monaten
6. Primäre Hypoxaemie des embryonalen oder fetalen Kreislaufes
   a) Angeborene Herzfehler des Fetus oder Missbildungen des fetalen Gefässystems
   b) Anomalien des Sitzes und der Form der Placenta oder Placentainfarkte.
7. Röntgenbestrahlung während der Schwangerschaft
8. Provozierter Abort
   a) Verletzung der Placenta
9. Medikamente
10. Haltungsanomalien des Fetus infolge Fruchtwassermangels
11. Alte Erstgebärende
    a) Ovarielle Insuffiziens
    b) Implantationsstörungen in der veränderten Uterusschleimhaut
12. Anlagebedingte Entwicklungshemmung der Pyramidenbahn (Familiäre Häufung) oder Bildungsfehler wie Sklerosen, Narben, Cysten, Porencephalie und Hydrocephalus congenitus.

II. Perinatale Faktoren 60 %
1. Unreife Kinder bei Frühgeburt (unter 2500 g), erhöhte Blutungsneigung des Kindes infolge Vitamin-K-Mangels.
2. Vorzeitige Lösung der normal sitzenden Placenta
3. Komplizierte Geburt (anomale Lage, langdauernde Geburt) mit nachfolgenden intracraniellen Blutungen.
4. Traumatische Einwirkungen
5. Zu spät eingeleitete Geburt
6. Plötzliche Druckunterschiede bei Sturzgeburten oder Kaiserschnitt

7. Nabelschnurvorfall oder Nabelschnurumschlingung mit nachfolgender Abklemmung der Carotiden oder Kompression der Nabelschnur.
8. Verlegung der kindlichen Atemwege
9. Narkotika, Spinalanaesthetika, die zur Herabsetzung des mütterlichen Blutdruckes führen oder unbedachtsame Anwendung von Hypophysenpräparaten.

III. Postnatale Faktoren 10 %

1. Infektion der Hirnhäute, insbesondere Encephalitis nach Pocken, Windpocken, Pockenimpfung, Meningitis, Morbilli, Pneumonie, Pertussis und Pemphigus.
2. Chronische Unterernährung des Säuglings (Dystrophie und Atrophie) mit nachfolgendem Hirnödem.
3. Exsiccation des Säuglings bei schweren Ernährungsschäden (Intoxication).
4. Hirntraumen während der frühen Kindheit, z.B. Kontusion, Schädelfraktur mit nachfolgendem subduralem Hämatom.
5. Raumfordernde Prozesse
   Neoplasmen, Hirnabszesse, Aneurysmen, Thrombosen, Hydrocephalus internus durch Hirnhautentzündung mit Beteiligung der Ventricel.
6. Toxische Schädigung
7. Vaskuläre Prozesse, Embolie bei bakterieller Endocarditis mit nachfolgender Encephalomalacie.
8. Stoffwechselkrankheiten des Kindes, Lipoidspeicherkrankheiten, Störungen des endokrinen Gleichgewichtes.

Die Symptomatik

der frühkindlichen Hirnschäden, kurz Zerebralparese genannt, ist sehr vielfältig. Bei der Einteilung der Zerebralparese geht man deshalb am besten vom Sitz der Schädigung im zentralen Nervensystem aus (Koblenz).

I. Pyramidaler Formenkreis

Folge einer Schädigung von bestimmten Rindenfeldern der Grosshirnrinde (motorisches Rindenfeld, sensibles Rindenfeld oder Körperfühlssphäre, sensorische oder Sinneszentren wie Seh- und Hörzentrum) oder der Pyramidenbahn, die der Ableitung willkürlicher Bewegungsimpulse dient.

1. Diplegia spastica infantilis-Little'sche Krankheit war das erste Krankheitsbild, das als Folge einer frühkindlichen Hirnschädigung erkannt wurde (Little 1853). Es ist charakterisiert durch Spitzfussstellung, hochgradig gesteigerte Sehnenreflexe, Adduktorenspasmus und allgemeine Erhöhung des Muskeltonus - Spastizität - beider Beine.

Diese Spastizität tritt nur bei Innervation, nicht in Ruhe auf. Die Arme sind meist wenig vom Spasmus betroffen.

2. Hemiplegia spastica infantilis
   Hier ist lediglich eine Körperhälfte von der Spastizität betroffen, dabei die obere Extremität meist stärker. Bei diesem Typ der Zerebralparese zeigen sich häufig epileptische Anfälle.
3. Konnatale beidseitige Hemiplegie
   Starke, meist ungleiche Beteiligung der Arme und grössere Intelligenzstörungen, die vielfach mit anderen Defekten, wie Mikrocephalie, Strabismus convergens u.a. kombiniert sind, prägen das Krankheitsbild.

Diese 3 genannten Krankheitsformen können sich graduell von leichtester Spastizität bis zur Rigidität, d.h. Erhöhung des Muskeltonus vom starren Typ, ohne Auftreten pathologischer Reflexe, steigern.

II. Extrapyramidaler Formenkreis

Folge einer Läsion der subcorticalen motorischen Kerne des Hirnstammes, wozu Striatum, Pallidum, Nuclei hypothalamicus, niger, ruber und dentatus gehören.

Das extrapyramidale System beeinflusst die unwillkürlichen Bewegungen, Muskeltonus, Koordination, Reaktions- und Ausdrucksbewegungen und Körperhaltung.

1. Die konnatale atonische Diplegie (Foerster) oder atonisch-astatisches Syndrom zeigt eine hochgradige Muskelhypotonie bei gleichzeitiger Überstreckbarkeit der Gelenke, die das Stehen, Gehen und Halten des Kopfes nicht zulässt.
2. Das hypokinetisch-hypertonische Syndrom
   bei Schädigung des Pallidums ist charakterisiert durch Bewegungsarmut und Rigidität. Es treten hier die gleichen Erscheinungen auf, wie sie im Alter bei Involution des Pallidums unter dem Namen Paralysis agitans (Parkinson'sche Krankheit) bekannt sind.
3. Das hyperkinetisch-hypotonische Syndrom
   Eine Schädigung des Striatums führt zum Übermass an Bewegung in Form unwillkürlicher, bizarrer, wurmförmiger und träger Bewegung (Athetose), die nicht die ganze Muskulatur, sondern nur die distalen Körperabschnitte, wie Hand und Finger, aber auch Gesicht und Hals betreffen. Der Spannungszustand der Muskulatur ist allgemein herabgesetzt und daher schlaff und atrophisch. Es kann auch zu choreatischen, d.h. rasch ablaufenden, grob ausfahrenden Bewegungen kommen, die dann die gesamte Muskulatur der Gliedmassen und des Gesichtes betreffen.

III. Zerebellarer Formenkreis

Folge einer Schädigung des Kleinhirns, das als Reflexzentrum den Muskeltonus und die Bewegungskoordination beeinflusst.

1. Konnatale zerebrale Ataxie

   Infolge von Störungen beim Zusammenwirken mehrerer Muskelgruppen kommt es zu statischen und dynamischen Gleichgewichtsstörungen, die z.B. ein Schwanken beim Sitzen und Stehen und einen taumelnden Gang nach sich ziehen. Ausserdem können entgegengesetzte, schnell aufeinanderfolgende Bewegungen einer Extremität nicht ausgeführt werden (Adiadochokinese).

   Ferner sind Sprachstörungen, allgemeine Hyptonie der Muskulatur, die eine Überstreckung der Gelenke zulässt, und Intentionstremor für das Krankheitsbild typisch. Neben der zerebellaren Ataxie, die weit häufiger anzutreffen ist und deren Symptome auf der Herdseite lokalisiert sind, kann bei Schädigung des Stirn-, Schläfen- oder Scheitellappens eine zerebrale Ataxie, die dann dem pyramidalen Formenkreis zuzurechnen ist, eintreten. Die Symptome sind hier weniger ausgeprägt und treten auf der dem Herd entgegengesetzten Körperseite in Erscheinung.

2. Zerebrale Agenesie oder Schädigung der efferenten oder afferenten cortico-ponto-zerebello-spinalen Bahnen. Hier beherrscht eine allgemeine Hypotonie das Bild. Klinisch spricht man von "floppy" oder schlaffen Typen. In diesem Fall kann der Säugling seine Aufrichtereflexe und höheren Atuomatismen nicht aufbauen.

IV. Mischformen

Vorwiegend Kombinationen pyramidaler und extrapyramidaler Schädigungen. In der Skala der zerebralparetischen Syndrome sind die Mischformen am häufigsten anzutreffen. Am bekanntesten sind insbesondere die Kombination der doppelseitigen Athetose mit der Little'schen Krankheit (Diplegie) und die halbseitige Athetose mit der Hemiplegie. Das Krankheitsbild der Zerebralparese wird jedoch nicht nur durch die motorischen Ausfalls- bzw. Reizerscheinungen geprägt, sondern es erfährt eine Erweiterung durch Schädigung weiterer Funktionszentren, die in der Hirnrinde oder subcorticalen Zentren ihren Sitz haben, bzw. mit ihnen in Zusammenhang stehen. Hiervon sind vorwiegend Intelligenz, Gefühl, Sprache, Augen und Gehör betroffen.

Die Symptome können in den verschiedensten Kombinationen miteinander auftreten, so dass die Zerebralparese ein klinisches Syndrom darstellt.

Im Vordergrund stehen häufig Störungen der Intelligenz, die sich von geringgradiger Beeinträchtigung über Debilität, Imbezillität, Idiotie und

darüber hinaus bis zum Abbau auf tierische Stufe erstrecken kann. Die Haufigkeit der Intelligenzstörungen bei Zerebralparese wird von Cardwell mit 49 %, von Hansen mit 52,3 % und von Siebert mit 50 bis 60 % angegeben (Koblenz`5).
International hat sich hier eine graduelle Einteilung nach dem Intelligenzquotienten (I.Q.), der auf Grund geeigneter Tests das Verhältnis zwischen Intelligenzalter und Lebensalter festlegt, als zweckmässig erwiesen. Die Intelligenzstörung kann sich jedoch in einem hypertrophischen Gedächtnis zeigen, das lediglich auf einem eng umschriebenen Gebiet (z.B. Merkfähigkeit für Adressen und Geschichtszahlen) besondere Fähigkeiten aufweist. Es gibt unter den zerebral-paretischen Patienten aber auch wirkliche Begabungen, die wegen ihres äusseren Erscheinungsbildes meist nicht erkannt und auch nicht in erforderlicher Weise ausgebildet werden.

Einen breiten Raum nehmen ferner die emotionellen Störungen ein, die quantitativer Art sein können und als Überempfindlichkeit, Reizbarkeit, Apathie, Stumpfheit, Gemütsarmut oder Gemütskälte u.a. in Erscheinung treten.
Die qualitativen Gefühlsstörungen äussern sich vornehmlich in Euphorie, die mit Arglosigkeit, Kontaktfreudigkeit und Distanzlosigkeit einhergehen.
Aber auch depressive Züge beherrschen das Bild, das mit Angst und vor allem dranghaften Verstimmungszuständen einhergeht, die dann zu gefährlichen Affekthandlungen, wie Zornesausbrüchen, Gewalttätigkeiten, Brandstiftungen usw. führen können.
Häufig zeigt sich auch eine ausgesprochene Labilität der Stimmungslage, die in raschem Wechsel des Spontanverhaltens oder in abnormer Reaktion auf Umweltreize ihren Ausdruck findet.
Bei der Zerebralparese finden sich besonders häufig Sprachdefekte, die oft mit verschiedenen Graden von Hördefekten kombiniert sind.
Cardwell gibt 73 %, Siebert bis 70 % und Wolks 40 % an.
Die Sprachdefekte können bei Läsion der entsprechenden Rindenbezirke zentral (motorische und sensorische Aphasie) bedingt sein. Vorwiegend handelt es sich jedoch infolge der allgemeinen Tonuserhöhung der Muskulatur um periphere spastische Lähmungen der Stimm- und Artikulationsmuskulatur, die sich in Stammeln, Poltern usw. äussern.
Symptomatisch für Zerebralparesen sind ferner epileptische Anfälle (Cardwell 24 % bis 46 %) - besonders bei Tetraplegie - und Augenanomalien, insbesondere Strabismus, Katarakte, Kolobome, Opticusatrophien usw. (Siebert 56 %).

Die Erfassung

der zerebralparetischen Kinder sollte bereits mit dem Ablauf des ersten Lebensjahres erfolgen, da die krankengymnastische Behandlung im 2. und 3. Lebensjahr für die weitere Entwicklung des zerebralparetischen Kindes von entscheidender Bedeutung ist; diese Frühdiagnose ist aber oft unmöglich.

Die Diagnose

der Zerebralparese ist bei Kenntnis der darauf hinweisenden Symptome einfach. In den ersten Lebenswochen können folgende, auch für den medizinischen Laien wahrnehmbare Symptome auftreten:

1. Beeinträchtigung der Saug- und Schluckfähigkeit,
2. häufige Atemstörungen (blaurote Färbung der Lippen, der Fingerspitzen und des Gesichts),
3. Krämpfe,
4. Benommenheitszustände,
5. krankhaft häufiges Gähnen,
6. Taubheit, Blindheit, schwaches Schreien,
7. Fehlen von Abwehrbewegungen,
8. allgemeine Bewegungsarmut,
9. abnorme Schädelmaße,
10. sonstige körperliche Missbildungen.

Diese Symptome sollten unbedingt eine ärztliche Untersuchung veranlassen.

In den folgenden Monaten ist die Untersuchung durch einen Arzt angezeigt, wenn

1. Nach Ablauf von 2 Lebensmonaten der Kopf aus der Bauchlage nicht gehoben werden kann,
2. nach 5 Monaten der Säugling sich nicht umrollen kann oder die Beine nicht abwechselnd bewegen kann,
3. ein Aufrechtsitzen nach 6 Monaten mit Unterstützung und nach 8 Monaten selbstständig nicht möglich ist.

Wenn nach Ablauf des ersten Lebensjahres folgende Merkmale zu beobachten sind:

1. Verzögerung der Sprachentwicklung,
2. Schielen,
3. Steh- und Gehunfähigkeit,
4. ständiger Speichelfluss,
5. abnorme Bewegungsabläufe.

Einige Untersuchungsmethoden haben sich besonders bewährt (Bobath), die für die Zerebralparese pathognomonisch sind.

Sie seien im folgenden kurz skizziert:

1. Der Untersuchende legt eine Hand hinter den Kopf des auf dem Rükken liegenden Kindes und versucht es in Sitzhaltung zu bringen. Dabei bemerkt er, dass sich Kopf und Hals nach rückwärts drücken oder die Wirbelsäule sogar, bei gleichzeitiger Beugung der Ellenbogengelenke, eine extreme Lordosestellung einnimmt.
2. Wird der Kopf des auf dem Rücken liegenden Kindes zur Seite gedreht, so tritt eine spontane Armstreckung auf der Seite ein, nach der das Gesicht gedreht ist. Gleichzeitig geht der andere Arm in Beugestellung (Wirkung des asymmetrischen tonischen Halsreflexes).
3. Wird ein spastisches Kind auf den Bauch gelegt, so dreht es nicht wie ein normales Kind den Kopf zur Seite, sondern hält das Gesicht auf die Unterlage gerichtet.
4. Bei Vorliegen einer Spastik der Extensoren bleiben die Beine in Streckstellung, wenn sie durch Unterstützung des Beckens von der Unterlage abgehoben werden.
5. Wird das zerebralparetische Kind unter den Schultern gefasst und langsam auf den Boden gesetzt, so werden die Beine infolge des Adduktorenspasmus überkreuzt (Scherenphänomen) gehalten. Das Kind stellt sich bei ausgeprägter Streckhaltung der Beine auf die Zehen.
6. Ein unter dem Bauch gefasstes, frei in der Luft schwebendes Kind vermag weder den Kopf zu heben, noch die Wirbelsäule oder Beine zu strecken (Einfluss des tonischen Labyrinthreflexes), wie das dem 6-8 Monate alten gesunden Säugling möglich ist. Das kranke Kind wird auch nicht seine Arme ausstrecken, wenn es in dieser Lage auf die Unterlage gelegt wird.
7. Wird ein zerebralparetisches Kind aus der Rückenlage an beiden Händen in Sitzstellung gezogen, so fällt bei vorherrschender Extensorenspastizität der Kopf zurück. Wegen der Streckungstendenz widersetzt sich hierbei das Hüftgelenk der Beugung und es tritt eine kompensatorische Kyphose der Wirbelsäule ein. Ist die Sitzhaltung erreicht, dann fällt der Kopf nach vorn.

   Eine fachärztlich-neurologische Untersuchung beachtet dabei die in den ersten Monaten noch von primitiven Reflexmechanismen abhängigen Bewegungsformen.

   Zur Bestätigung der Diagnose "Zerebralparese" nach dem klinisch-neurologischen Befund kann die Elektroencephalographie und die Elektromyographie herangezogen werden (Hufschmidt).

Die physiologischen Vorgänge

seien zum Verständnis des Elektromyogramms beim gesunden Patienten kurz erläutert:
Erreicht ein nervöser Impuls die Verbindungsstelle von Nerv und Muskel, so kommt es zu einer fast simultanen Kontraktion der gesamten Muskelfaser, da sich der Impuls in Form einer Erregungswelle sehr schnell entlang der Faseroberfläche ausbreitet und dabei das kontraktile Element erregt. Die Muskelfaser wird von einer erregbaren Membran umgeben, die ein annähernd konstantes Membranpotential aufweist. Trifft nun ein nervöser Impuls auf diese Membran, so bricht deren Membranpotential zusammen und eine Änderung der Ionenpermeabilität, vorwiegend für Kalium und Natrium, führt zum Entstehen des Aktionspotentials. Dieses Aktionspotential wird von der aktiven Faser auf die Umgebung fortgeleitet. Der elektrische Widerstand des umgebenden Gewebes entspricht etwa dem der aktiven Faser, trotzdem kann man mit der extrazellulären Ableitung dieser fortgeleiteten Aktionspotentiale maximal nur 2-10 % der Aktionspotentialstärke der entsprechenden intrazellulären Ableitung, erfassen. Diese extrazelluläre Ableitung wird bei der elektromyographischen Untersuchung verwendet.
Die intrazelluläre Ableitung erfasst die Potentialdifferenz zwischen der Innen- und Aussenseite der die Muskelfaser umhüllenden Membran, Kurzschlüsse in der Umgebung fallen damit als Störfaktoren aus. In der ruhenden Muskelfaser beträgt diese Potentialdifferenz 90 Millivolt, wobei die äussere Oberfläche der Membran positiv geladen ist. Bei einer Erregung der Muskelfaser findet eine Umkehr der Ladung statt, die Aussenseite der tätigen Muskelfaser lädt sich negativ auf, das ableitbare Potential beträgt 40 Millivolt.
Dieses Aktionspotential wird mit einer Geschwindigkeit von 3,5 - 5 m/sec. (Buchthal 7) entlang der Muskelfaser fortgeleitet. Die Leitgeschwindigkeit ist dabei von der Temperatur des Muskels und seiner Faserdicke abhängig. Diese intrazelluläre Ableitung gibt zwar genauere Werte, ist aber technisch schwieriger, da die dabei verwendete Mikroelektrode in die Muskelfaser selbst versenkt werden muss.

Elektrodenmaterial für die extrazelluläre Ableitung:

1. Die unipolare Nadelelektrode
   besteht aus einer isolierten Metallnadel, von deren Nadelspitze die Isolierung entfernt ist. Zwischen ihr und einer indifferenten Haut- oder Subkutanelektrode wird die Spannungsdifferenz abgegriffen.
2. Die bipolare Nadelelektrode
   wird von zwei voneinander isolierten Platindrähten gebildet, die in

einer Stahlkanüle von 0,65 mm Durchmesser eingebettet sind. Die Spannungsdifferenz wird von diesen beiden Platindrähten abgegriffen. Der Abstand der beiden Ableitungsdrähte beträgt, von der Mitte beider Ableitungsflächen gerechnet, 0,5 mm.

3. Die Oberflächenelektroden,
verwendet wurden hier die Reiz-Oberflächenelektroden der Firma DISA, Kopenhagen. Sie besteht aus zwei Baumwollfilzplättchen, die in einem Halter befestigt sind. Der Abstand von Elektrodenmitte zu Elektrodenmitte beträgt 25 mm.

Das normale Elektromyogramm (nach Buchthal 7)

zeigt das extrazellulär, während einer Willküraktion eines gesunden Muskels, abgeleitete Muskelaktionspotential; es ist das Summenpotential der zu einer motorischen Einheit gehörenden Muskelfasern. Durch diese Summation der Einzelpotentiale besitzt das Aktionspotential einer motorischen Einheit eine beträchtlich längere Dauer und höhere Spannung als das Potential einer Einzelfaser. Die längere Dauer des Aktionspotentials beruht auf der Tatsache, dass der Erregungsstart in den zu einer motorischen Einheit gehorenden Muskelfasern nicht vollkommen simultan erfolgen kann. Der Anteil des Potentials der motorischen Einheit mit der grössten Amplitude, das sogenannte Spitzen- oder Spike-Potential, stammt von einer kleinen Fasergruppe nahe der Elektrodenspitze (20 bis 30 Fasern bilden hier eine Untereinheit "subunit"). Die Mehrzahl der Fasern einer motorischen Einheit ist für den länger dauernden initialen und terminalen Anteil der Aktionspotentials verantwortlich. Die Tatsache, dass alle Fasern der elektromygraphisch definierten motorischen Einheit zum Aktionspotential beitragen und dass diese Potentiale der motorischen Einheit auf ein einziges Feld des Muskelquerschnittes beschränkt sind, deutet darauf hin, dass die elektromyographische mit der anatomisch definierten motorischen Einheit übereinstimmt.
Im entspannten normalen Muskel lässt sich keine elektrische Aktivität nachweisen. Kurze Potentialfolgen können jedoch bei Einstich der Nadelelektrode in der Endplattenregion auftreten (Einstichaktivität). Die Potentiale motorischer Einheiten treten während Willkür- oder reflektorischer Innervation des Muskels auf. In den Muskeln der Extremitäten werden die motorischen Einheiten mit einer Frequenz von 5 bis 10 pro sek. während geringer Anstrengung und mit einer Frequenz von 20 bis 50 Impulsen pro sek. bei maximaler Anstrengung innerviert. Die Stärke einer Muskelkontraktion ist daher zum Teil durch die Entladungsfrequenz einer einzelnen motorischen Einheit bestimmt und zum Teil durch die Zahl der innervierten motorischen Einheiten, wobei letztere wichtiger sind.

Die Aktionspotentiale erlauben keinen direkten Schluss auf die Muskelkraft, sie sind jedoch indirekt mit ihr korreliert. Während leichter Kontraktion eines normalen Muskels können die Aktionspotentiale der einzelnen motorischen Einheit unterschieden werden, bei stärkerer Anstrengung nimmt die Elektrode zur gleichen Zeit Aktionspotentiale von vielen Muskelfasern verschiedener motorischer Einheiten auf, so dass es nicht länger möglich ist, das Aktionspotential der einzelnen motorischen Einheit zu verfolgen. Wir erhalten dann im Elektromyogramm das Bild des "Interferenzmusters". Zwischen dem einzelnen Potential einer motorischen Einheit und dem sehr komplexen Muster, das durch Interferenz der Potentiale verschiedener motorischer Einheiten entsteht, finden sich alle Übergänge. In dem "gemischten Muster" lassen sich nur die Potentiale motorischer Einheiten, die der Elektrode am nächsten liegen, noch unterscheiden. Synchrone Aktionspotentiale verschiedener Elektroden erhält man in einem normalen Muskel, wenn die Elektroden in einem so geringen Abstand eingeführt werden, dass sie aus dem Ausbreitungsgebiet einer motorischen Einheit ableiten. Werden die Elektroden in einem Abstand von etwa 10 bis 15 mm voneinander entfernt eingeführt, also in einem Abstand, der grösser ist als das Ausbreitungsgebiet einer motorischen Einheit, so erhält man an den grossen Muskeln immer noch in 10 bis 20 % solcher Ableitungen eine Synchronisation. Ein höheres Mass an Synchronisation finden wir in den kleinen Muskeln.

Die Potentialdauer eines Aktionspotentials einer einzelnen motorischen Einheit wird als totale Dauer angegeben, nämlich als Zeitintervall zwischen dem anfänglichen Anstieg über die Grundlinie und dem Punkt, an welchem das Aktionspotential schliesslich wieder zur Grundlinie zurückkehrt. Die Dauer der Aktionspotentiale, die von verschiedenen Punkten abgeleitet werden, variiert beträchtlich innerhalb ein und desselben Muskels (von 3 bis 15 Millisek. im Musculus biceps brachii eines 21-jährigen Mannes bei einer Temperatur von 36,5 Grad Celsius) (7). Diese Unterschiede in der Potentialdauer, die an verschiedenen Punkten des Muskels abgeleitet werden, beruhen zum Teil auf Verschiedenheiten der Ausbreitung der Innervationszonen verschiedener motorischer Einheiten und zum Teil auf der unterschiedlichen Lage der Ableitungselektroden zu diesen Zonen.

Die Bestimmung der mittleren Dauer eines Aktionspotentials erfordert mindestens 20 verschiedene Messungen innerhalb desselben Muskels. Die mittlere Dauer im Musculus biceps brachii beträgt 8-10 m/sec. mit einem mittleren Fehler von 5 - 7 % (20 Potentiale, konzentrische und unipolare Elektroden). Bei Ableitung mit bipolaren Nadelelektroden ist die Dauer kürzer als bei Ableitung mit unipolaren oder konzentrischen Nadelelektroden. Diese Verkürzung wird durch die Abwesenheit der Potentiale niederer Spannung am Anfang und am Ende verursacht. Diese Potentiale niederer Amplitude haben etwa dieselbe

Spannung an beiden Ableitungsoberflächen der bipolaren Elektrode und heben sich daher bei der Messung der Potentialdifferenz auf.
Die Dauer der Potentiale während geringer und während starker Kraftanstrengung ist gleich. Sie variiert innerhalb bestimmter Grenzen von Muskel zu Muskel. Bei den vom Nervus facialis versorgten Muskeln ist sie halb so lang wie bei den Muskeln der Extremitäten, zwischen dem Alter von einem Jahr bis zu dem von 80 Jahren nimmt sie um 75 % zu, ebenso nimmt die Dauer des Aktionspotentials mit abnehmender Muskeltemperatur zu.
Die Spannung des Muskelaktionspotentials wird als die Differenz zwischen dem höchsten positiven und dem tiefsten negativen Ausschlag gemessen. Sie variiert beträchtlich innerhalb desselben Muskels, entsprechend dem Abstand zwischen der Elektrode und den aktiven Fasern. Diese Variationen sind so gross (von wenigen Mikrovolt bis zu einigen Millivolt), dass sie den Wert der Spannungsmessungen für die elektromyographischen Diagnosen ernsthaft beeinträchtigen. Selbst wenn die mittlere Spannung aus 20 verschiedenen Potentialen bestimmt wird, ist die Abweichung von weniger als 50 % vom Normalwert noch nicht statistisch signifikant.
Von diagnostischem Wert ist es dagegen, wenn mit Hilfe einer Multielektrode die für die motorische Einheit charakteristische maximale Spannung ermittelt wird.
Mit abnehmender intramuskulärer Temperatur nimmt die Spannung langsam ab. Im anoxämischen Muskel, bei konstanter Temperatur beträgt die Spannung des Potentials der motorischen Einheit weniger als die Hälfte eines Muskels mit normaler Sauerstoffsättigung. Bei normalen Versuchspersonen ist die mittlere Spannung in verschiedenen Muskeln verschieden, im Musculus rectus femoris etwa doppelt so hoch als im Musculus biceps brachii. Wenn der Muskel durch maximalen elektrischen Reiz des Nerves erregt wird, gestattet die Messung der Potentialamplitude an der Oberfläche des Muskels eine ziemlich gute Beurteilung der Anzahl der Muskelfasern, die auf einen Nervenimpuls reagieren.

Im normalen Muskel sind mehr als 80 % der Potentiale motorischer Einheiten bi- oder triphasisch. Sie zeigen eine initiale positive Phase, darauf folgt eine grosse negative Schwankung, die oft Spitzenpotentialcharakter hat und bei triphasischen eine letzte positive Welle. Wenn die Potentiale einen initialen steilen negativen Anstieg aufweisen, so bedeutet das, dass die Ableitungselektrode in unmittelbarer Nähe des Startpunktes des Potentials, also in der Innervationszone, liegt. Aktionspotentiale, die mehr als vier Phasen enthalten, nennt man polyphasisch. Im normalen Muskel sind durchschnittlich 3 % der Potentiale polyphasisch. In einigen Muskeln, z.B. Musculus tibialis anterior, sind jedoch 6 bis 12 % der Potentiale polyphasisch. Polyphasische Aktionspotentiale entstehen infolge unvollständiger Synchronisation einzelner Aktions-

potentiale innerhalb einer motorischen Einheit oder von Aktionspotentialen verschiedener motorischer Einheiten. Unter pathologischen Bedingungen können sie häufiger werden. Polyphasische Aktionspotentiale kommen in zwei Formen vor:

1. Potentiale, deren Spitzenpotentiale kürzer sind als das Spitzenpotential normaler bi- und triphasischer Potentiale.
2. Potentiale, deren Spitzenpotentiale dieselbe Dauer haben wie Spitzenpotentiale normaler bi- und triphasischer Potentiale ("Gruppierte Potentiale").

Die Ableitung mit Nadelelektroden zeigt ein Potentialmuster, dessen Einzelpotential sich aus den Potentialen von 4 bis 6 im Bereich der Nadelspitze liegenden motorischen Einheiten zusammensetzt. DasEinzelpotential einer motorischen Einheit setzt sich wiederum aus den zu einer motorischen Einheit gehörenden Potentialen der einzelnen Muskelfasern, den normalerweise nicht sichtbaren Fibrillationspotentialen, zusammen. Die motorische Einheit ist die Funktionseinheit einer motorischen Vorderhornzelle mit ihrem Axon und allen von ihr innervierten Muskelfasern. Die Zahl der zu einer motorischen Einheit gehörenden Muskelfasern ist recht unterschiedlich, so werden im Musculus gastrocnemicus 1600, in den kleinen Augenmuskeln aber nur 5 bis 10 Muskelfasern von einer Vorderhornzelle innerviert (Buchthal).

Die Ableitung

mit unipolaren Nadelelektroden haben wir bei unseren Messungen bald aufgeben müssen, da die Störmöglichkeiten zwischen der Nadelelektrode und der Hautelektrode infolge des grossen Abstandes zwischen beiden zu gross waren.

Die Ableitung mit bipolaren Nadelelektroden waren wesentlich weniger störanfällig, da hier der Abstand beider Elektroden nur 0,5 mm beträgt.

Folgende Nachteile ergaben sich bei der Verwendung von Nadelelektroden bei der elektromyographischen Untersuchung spastisch gelähmter Kinder:

1. Der Einstich der Nadelelektrode führte durch den direkten Reiz auf den Muskel zu einer oft lang anhaltenden spastischen Reaktion, so dass eine Ableitung des Muskels "in Ruhe" nicht möglich war.
2. Der schmerzhafte Einstich der Nadelelektrode führte sehr oft zu einer Reaktion der Kinder, die sich durch eine Unruhe der gesamten motorischen Muskulatur ausdrückte, wodurch objektive Messungen unmöglich wurden.
3. Bei wiederholtem Einstich der Nadelelektroden verweigerten die Kinder häufig jede weitere Mitarbeit.
4. Die Messungen "in Aktion" und "in Aktion gegen Widerstand" waren oft durch die in den Muskeln steckenden Nadelelektroden so schmerzhaft, dass die Aktionen nicht mehr ausgeführt wurden.

5. Auf besondere Schwierigkeiten stiessen wir bei Verwendung von Nadelelektroden bei debilen spastischen Kindern.
Um möglichst objektive Werte zu erhalten, wurden weder Lokalanaesthetika noch Analgetika verwandt.

Die Oberflächenelektroden

der Firma DISA, Kopenhagen, die wir verwendeten, waren sehr handlich und liessen sich mittels verstellbarer Bänder gut und schmerzlos an den Extremitäten fixieren. Sie verursachten dem Patienten keinerlei Unbequemlichkeiten und lieferten uns das Potentialmuster eines grossen Muskelbezirkes eines oder mehrerer (synergistischer) Muskeln. Wir bevorzugten deshalb bei unseren späteren Messungen diese Ableitungsart.

In der Literatur

sind bisher nur wenige Arbeiten erschienen, die sich mit der elektromyographischen Untersuchung zerebralparetischer Erwachsener und Kinder beschäftigen, wobei die Mehrzahl dieser Arbeiten von elektromyographischen Untersuchungen bei Erwachsenen berichtet.
G. Tardieu (8) setzt sich in einer kritischen Studie mit der Beurteilung zentralmotorischer Schäden durch die Elektromyographie auseinander. Am Ende seiner umfangreichen Versuche, die Beziehungen zwischen Muskelkraft und ihrem Ausdruck in der Elektromyointegration zu beurteilen, kommt er zu folgender Schlussbetrachtung:

> Die vorliegenden Untersuchungen haben bestätigt, dass im allgemeinen beim decerebrierten Tier eine lineare Beziehung zwischen der aktiven Muskelkraft und der Menge der elektrischen Aktivität, gewonnen durch die Elektromyointegration, besteht. Beim normalen Menschen ist die Menge der vom Biceps brachii abgeleiteten elektrischen Aktivität in einem Zeitraum, in dem die Versuchsperson ein Gewicht hält, annähernd konstant. Bei anscheinend gleichen Untersuchungsbedingungen variiert die Menge der elektrischen Aktivität von einem Tag zum anderen jedoch beträchtlich. Es ist demnach verfrüht, das Elektromyogramm dazu zu benützen, eine durch isometrische Muskelkontraktion entstehende Kraft abschätzen zu wollen. Wir kennen keine Elektromyogrammtechnik, die auch nur überschlagsmässig erlaubt, die Muskelkraft einer Bewegung abzuschätzen. Diese Bemerkungen scheinen uns für den Wert des Elektromyogramms bei der Beurteilung zerebral-motorischer Schäden von Bedeutung zu sein.

Dobner (9) kommt bei seinen Untersuchungen über die Beurteilung von Störungen im pyramidalen und extrapyramidalen System zu folgender Zusammenfassung: Der gesteigerte Tonus bei Läsionen der Pyramidenbahn prägt sich im Elektromyogramm aus, kann jedoch nach seinen Erfahrungen meistens durch entsprechende Lagerung vermindert oder beseitigt werden. Wesentlich schwerer ist die Herstellung motorischer Ruhe im Elektromyogramm bei extrapyramidalen Tonuserhöhungen. Beginnende Ausfälle der Pyramidenbahn lassen sich nicht selten aus der elektromyographischen Aufzeichnung des Ablaufes von Muskeleigenreflexen oder Fremdreflexen diagnostizieren. Der normalerweise biphasische Ablauf des Eigenreflexes im Elektromyogramm zeigt bei Pyramidenstörungen nicht selten als Ausdruck der Mehrschlägigkeit mehrphasischen Ablauf. Ein klinisch noch nicht sichtbares Babinski'sches Zeichen kann in dem über der Zehenextensorengruppe abgeleiteten Elektromyogramm bei Bestreichen der Fussohle einen typischen Innervationsstoss sichtbar werden lassen.
Extrapyramidaler Tremor zeigt charakteristische myographische Bilder in Form von rhythmischen Entladungen, zwischen denen längere unregelmässige Gruppen liegen, die als das Substrat des Rigor angesehen werden müssen. Es sind dies Befunde, die schon fassbar sind, solange das klinische Bild noch nicht eindeutig ist.
Steinbrecher (10) kommt in einer Arbeit auf die Diffential-diagnose zwischen beginnender Spastik und beginnendem Rigor zu sprechen. "Tritt in solchen Fällen einer Tonusvermehrung der Extremitätenmuskulatur bei Entspannung Ruheaktivität (im Elektromyogramm) auf, spricht das für einen extrapyramidalen Rigor, während das Fehlen solcher Aktivität nicht diagnostisch verbindlich ist." Nach der Differentialdiagnose von extrapyramidalem Tremor und funktionellem Tremor kommt der Autor zu der Feststellung: "Abgesehen von den eben skizzierten Möglichkeiten einer Differentialdiagnose zwischen beginnendem Rigor und beginnender Spastik kann das Elektromyogramm nach unseren heutigen Erkenntnissen nicht viel zur Feststellung eines Spastikers beitragen," und fährt dann fort: "Allerdings treten schon bei geringer Willkürinnervation sehr hochgespannte Entladungen auf, oft als Interferenzmuster, das normalerweise erst bei Maximalinnervation zu sehen ist. Man hat dann aber auch klinisch schon die Möglichkeit, die Spastik reflexneurologisch festzustellen. Dennoch sind wir der Meinung, dass die Spastik in den bislang durchgeführten Untersuchungen und Publikationen zu stiefmütterlich behandelt wurde."
Der Autor kommt dann auf die von Buchthal (4) beschriebene Nachaktivität spastischer Muskeln zu sprechen und schreibt zum Schluss:
"Der Zeitraum dieses Überdauerungseffektes lässt sich anhand des fotographisch registrierten Elektromyogramms genau messen und erlaubt nach unseren Untersuchungsergebnissen eine recht verlässliche Bestimmung der gradmässigen Aus-

prägung spastischer Muskeltonuserhöhungen." Steinbrecher gibt dann weiter an, dass die Messung des Überdauerungseffektes für die Erfolgsbeurteilung medikamentöser Therapie, vor allem für die Testung von Muskelrelaxantien, von grosser Bedeutung ist. Eine Verkürzung des Überdauerungseffektes sei als sicheres Zeichen eines Rückganges der Spastik zu werten.

Struppler (11) betont, dass die supranukleären Läsionen, seien sie pyramidaler oder extrapyramidaler Natur, die Erregbarkeit der Rückenmarkszellen in unterschiedlicher Weise beeinflussen und damit die Reflexmessung bei der Diagnosestellung wesentlich weiter helfe.
Im Zusammenhang mit der Analyse des Reflexverhaltens bei der Differentialdiagnose hyper- und hypotoner Zustandsbilder, kommt Struppler kurz auf die heutigen Vorstellungen über das Zustandekommen des reflekorischen Muskeltonus zu sprechen: "In der untersten und einfachsten Schaltstelle des Rückenmarks (lower motor-neuron) erfolgt die Tonusregelung durch die Rückkopplung der Vorderhornzelle über die Peripherie. Da der Muskel infolge der Schwerkraft und seiner anatomischen Anordnung auch in Ruhe immer einer gewissen Dehnung unterworfen ist, fliessen dauernd proprioceptive Impulse den Vorderhornzellen zu. Durch diesen Vorgang der "Rückmeldung" wird die unterste zentrale Schaltstelle über den jeweiligen Zustand des entsprechenden Muskels unterrichtet." Das wesentliche ist hierbei, dass solcher Mechanismus in einem in sich selbst geschlossenen Kreis stets wieder auf sich selbst zurückwirkt (Wagner).
Diesem Regelsystem dient der von Hoffmann beschriebene Eigenreflex. Durch Dehnung wird z.B. die Achillessehne und damit der Musculus gastrocnemicus zum Startpunkt afferenter Impulse, die von den dehnungsempfindlichen Muskelspindeln ausgehen. Diese Impulse bringen den selben Muskel, indem sie über den Reflexbogen verlaufen, zur Kontraktion: Eigenreflex = phasisch-myotatischer Reflex = Stretch-Reflex. Aber nicht nur bei artefizieller Dehnung der Sehne und des dazugehörigen Muskels, wie sie bei dem Hammerschlag während der Reflexprüfung auftritt, werden Impulse über die afferenten schnell-leitenden Alphabahnen dem Rückenmark zugeleitet und beeinflussen so dessen zentralen Erregungszustand (central excitatory state), sondern auch in völliger Ruhe fliessen dem Rückenmark dauernd proprioceptive Impulse zu und sichern auf diese Art die sogenannte "tonische Innervation", (tonisch-myotatischer Reflex). Der Erregungszustand der vorderen Zellen bestimmt weitgehend, was aus diesem Impulsstrom wird, ob es zu einer Tonusvermehrung im Muskel kommt oder nicht. Unter normalen Verhältnissen reicht dieser Erregungszustrom nicht aus, um eine phasische Muskelzuckung auszulösen. Eine Muskelzuckung wird erst ausgelöst, wenn wir mit dem Reflexhammer die zugehörige Sehne beklopfen. Welch verhängnisvolle Bedeutung eine Änderung in der zentralen Erregbarkeit

haben kann, ist uns z.B. vom Spastiker her bekannt. Schon Foerster hat beobachtet, dass allein schon das Hinzutreten einer Zystitis die afferenten vegetativen Impulse so vermehrt, dass die spastische Hypertonie beim Querschnittsyndrom deutlich stärker wird. Dieser periphere Regelkreis kann durch Erregbarkeitsänderung des "Fühlers" (Muskelspindel) zusätzlich beeinflusst werden. Die Empfindlichkeit dieser Dehnungsrezeptoren wird dabei von zentral über spezifische Motoneurone, die sogenannte "Gammaefferenz" beeinflusst, dieser Vorgang läuft ohne unseren Willen und ohne unser Bewusstsein ab und ist für die Unterstützung der Willkürbewegung von ausserordentlicher Bedeutung. Zwei weitere, zentrale Regelkreise greifen ebenfalls am Vorderhornkomplex an. Sie beeinflussen über das extrapyramidal - und das pyramidal-motorische System den peripheren Regelvorgang.
Der Autor gibt für die Läsionen in den zentralen Nervensystemen folgende, für das Elektromyogramm charakteristische Erscheinungen an:

1. Klassisches Pyramidenbahnsyndrom: Pathologisches Reflexverhalten früh erfassbar. Lediglich Dehnungsaktivität vermehrt, eventuell latenter Babinski. Veränderte Eigen- und Fremdreflexerregbarkeit.
2. Klassische extrapyramidale Syndrome: Antagonistentremor, Rigor.
3. Zerebellares Syndrom: Rückprallphänomen.

Als Rückprallphänomen bezeichnet Struppler nach J. Sommer folgende Erscheinung:
Bei Ableitung aus dem Bizeps und Trizeps zeigt sich beim Gesunden nach Freigabe des kontrahierten Bizeps eine Innervationsstille; auf Grund ihrer kurzen Latenz von 20 ms kann sie nur reflektorisch und keinesfalls reaktiv bedingt sein (Hoffmann). Bei Patienten mit spinaler und zerebellarer Ataxie tritt nun diese reflektorische Innervationsstille nicht ein - der Bizeps bleibt nach der "Entlastung" weiter in Tätigkeit, bis die Innervation willkürlich gestoppt wird.

Buchthal (12) betont die Störung der reziproken Innervation von Agonisten und Antagonisten beim Spastiker. Oft findet man auch eine simultane Aktivität von Agonisten und Antagonisten. Charakteristisch ist weiter eine langdauernde Nachentladung, selbst nach geringer Anstrengung. Grundsätzlich betont Buchthal, dass bei alleiniger Affektion supranukleärer Neurone keine Denervierungspotentiale oder Änderungen in Dauer, Form oder Spannung des Potentials einzelner motorischer Einheiten auftreten.
Asai und Hufschmidt (13) kennzeichneten die Entlastungsreaktion des Spastikers als weiteres diagnostisches Hilfsmittel. Sie gingen davon aus, dass bei Ausfall der Pyramidenbahn als Impulsleiter für das alpha-Motoneuron der Hauptstrom der zentralen Innervation über die gamma-Motoneurone, die Muskelspindeln und die Spindelafferenzen zurück zu dem alpha-Motoneuron fliessen muss. Wird in diesem Fall der proprioceptive Zustrom eine Zeitlang unterbrochen, so wird

die Tätigkeit der alpha-Motoneurone, die ja nur proprioceptiv aufrechterhalten wird, ebenfalls eine Zeitlang sistieren. Die aus den Muskelspindeln fliessenden afferenten Impulse kann man kurzfristig durch Entlastung des Muskels unterbrechen. Die nach dieser Theorie durchgeführten Versuche bestätigten die Überlegungen von Asai und Hufschmidt. Sie fanden als Mittel der Latenz zwischen Entlastung und Beginn der Innervationsstille 30-40 ms, für die Dauer der Innervationsstille geben sie als Mittel 100-200 ms an, betonen jedoch die Variationsbreite dieser Werte. Auf der Höhe der mechanischen Entlastungskurve, noch vor der passiven Dehnung des Muskels (m. rectus femoris) durch Herabfallen des Beines, kommt es zu einem rebound-Effekt mit deutlicher Erhöhung der Entladungsfrequenz der motorischen Einheit. Aus diesen Versuchen und aus tierexperimentellen Erfahrungen ziehen Asai und Hufschmidt dann den Schluss, dass beim Spastiker der proprioceptive Einfluss die Gesamtaktivität der willkürlich innervierten Muskulatur unterhält.

Mayer (14) kommt in einer Arbeit über die "Möglichkeiten und Grenzen der klinischen Elektromyographie" auch auf den Nachweis zentralmotorischer Störungen mit Hilfe der elektromyographischen Untersuchung zu sprechen und schreibt: "Der Vorteil der elektromyographischen Untersuchung liegt in der frühzeitigen Erfassung. Bei der Spastik handelt es sich um eine Störung der reziproken Innervation infolge einer Steigerung des sogenannten Gammatonus." Als Ausgangsort des peripheren Neurons stehen die motorischen Vorderhornzellen ständig unter der Einwirkung hemmender und bahnender zentraler Impulse. Zwischen beiden besteht beim Gesunden in Ruhe ein Gleichgewicht, das unter physiologischen Bedingungen nur durch eine rasche Dehnung der Muskelspindeln und eine dadurch erzeugte hohe Impulsserie unterbrochen wird. Unter pathologischen Bedingungen erfolgt schon bei niedrigen Impulsserien eine Veränderung des Gleichgewichts, die klinisch als Ausdruck spastisch gesteigerter Muskeleigenreflexe und spastisch erhöhtem Muskeltonus sichtbar wird. Die dabei ursächlich auftretenden fortgesetzten Entladungen der motorischen Vorderhornzellen sind nach den heutigen Ansichten vom Erregungsmodus des sogenannten Gammasystems abhängig. Der Autor führt dazu die schon bei Buchthal erwähnte langdauernde Nachentladung als Folge der gestörten reziproken Innervation an.

Mayer bespricht dann die Möglichkeiten der pharmakologischen Beeinflussung des Gammasystems und ihren Nachweis im Elektromyogramm. Bisher war man bei der klinischen Prüfung von Medikamenten, die die spastische Tonuserhöhung der Muskulatur verringern, auf die subjektiven Angaben der Patienten und die Prüfung des Muskeltonus und der Reflexbefunde angewiesen. Da diese Methoden aber kaum objektivierbare Befunde ergaben, waren Vergleiche nur schlecht möglich. Mit Hilfe des Elektromyogramms aber konnte der Autor

nach intravenöser Injektion von Phenothiazinen eine Minderung der Erregbarkeit und Entladung von Impulsserien in Agonisten und Antagonisten bei spastisch gelähmten Patienten nachweisen. So waren bei einer Patientin mit spastischer Paraparese nach Injektion von 50 mg Promazin klinisch eine Minderung der ständigen und heftigen Spinalautomatismen und eine Lockerung der gesamten Muskulatur zu beobachten. "Elektromyographisch liess sich sowohl in Ruhe als auch bei Reiz keine Aktivität aufzeigen". Als nicht beeinflussbar durch Phenothiazinmedikation erwiesen sich sekundäre spastische Kontraktionen. Ebenso wie Hufschmidt (13) konnte der Autor keine Beeinflussbarkeit der Spastik nachweisen, wenn auch ein anderes System gestört ist, wie etwa bei der Multiplen Sklerose mit spastischen Paresen und zerebellarer Ataxie.
Gute Dienste leistet das Elektromyogramm bei klinisch noch latenten Störungen, zur Unterscheidung eines organischen und funktionellen Tremor und wiederum zur Beurteilung der Wirkungsweise von Pharmaka.

Kenney und Heaberlin (15) haben in einer sehr ausführlichen Arbeit das Elektromyogramm des spastischen Kindes mit dem des normalen Kindes verglichen.
Zur Ableitung von
1. Hals ventral und dorsal,
2. Abdomen,
3. Oberer und unterer Rücken,
4. Oberschenkel ventral und dorsal

benützen sie Hautelektroden. Untersucht wurden gesunde und zerebralparetische Kinder gleichen Alters. Die Messung der Aktionspotentiale erfolgte
1. während Ruhe,
2. während Aktion,
3. während Aktion gegen Widerstand

der Muskulatur.
Bei den gesunden Kindern fanden sich folgende Charakteristika:
Etwa 1,7 sec. nach dem Eigenreiz wird erst das Maximum der elektromyographisch messbaren Aktivität der Agonisten erreicht.
Die Antagonisten assistieren den Agonisten.
Lässt man den Agonisten gegen Widerstand arbeiten, so breitet sich die elektrische Aktivität (Erregungsmuster) rascher aus, bleibt aber immer über 0,2 sec.
Der Aufwand an Muskelkraft in Aktion gegen Widerstand und ohne Widerstand zeigt im Elektromyogramm keinen deutlichen Unterschied.
Bei Aktion gegen Widerstand setzt die Reaktion der Antagonisten schneller ein als bei normaler Aktion, aber nicht so schnell wie bei der unten angeführten spastischen Reaktion.
Bei maximaler Leistung zeigt sich eine weitgehende Ähnlichkeit zwischen dem Elektromyogramm des Gesunden und dem des Spastikers, je höher der belastende Widerstand wird, um so schwieriger wird die Differenzierung. So

fanden die Autoren bei Liegen gegen Widerstand (der am Occipitum angriff) eine starke Ähnlichkeit zwischen normalem und spastischem Elektromyogramm. Bei Liegen in Ruhe fanden sich bei der Halsableitung ventral ständig Ruhepotentiale, die wohl auf die Atmung zurückzuführen sind.
Wird im Liegen das gestreckte rechte Bein gehoben, so zeigt die Ableitung vom linken Bein elektrische Potentiale isometrischer Kontraktionen als Gleichgewichtsreaktion. Wird im Liegen das gestreckte Bein gegen Widerstand gehoben, so zeigt sich wieder die Ähnlichkeit zum spastischen Elektromyogramm, die Potentiale sind höher als bei unbelasteter Reaktion.
Bei den zerebralparetischen Kindern fanden sich folgende Charakteristika im Elektromyogramm:
Die muskuläre Reaktion der Agonisten hat nach 0,2 sec. ihr Maximum mit plötzlichem und massivem Beginn erreicht. Die Reaktion der Antagonisten ist so stark, dass der Effekt der Agonisten übertönt wird.
Das Aktions-Elektromyogramm zeigt keinen Unterschied zu dem Elektromyogramm bei Aktion gegen Widerstand, die Reaktion setzt ebenfalls massiv und plötzlich ein, bei den Agonisten und Antagonisten und erreicht nach 0,2 sec. ihr Maximum. Das Elektromyogramm bei maximal belastendem Widerstand zeigt keine Differenz zu dem Elektromyogramm bei Aktion ohne Widerstand.
Die Elektromyogramme bei Liegen in Ruhe, gegen Widerstand, bei isometrischer Kontraktion und bei Erheben des Beines gegen Widerstand zeigen weitgehende Ähnlichkeit mit dem Elektromyogramm bei normalem Kinde.
Die Ableitungen wurden mit Oberflächenelektroden vorgenommen.
Vorteil: Das Ableitungsgebiet ist relativ gross, es werden mehrere motorische Einheiten eines (oder mehrerer Muskeln) Muskels erfasst, damit ist eine bessere Beurteilung des Potentialmusters, nicht aber des einzelnen Potentials, möglich.

Versuche mit Nadelelektroden ergaben folgende Nachteile:
Aktionen vom angeführten Umfang waren nicht möglich, bei spastischen Kindern führen diese Elektroden zu unerwünschten direkten Reizen. Eine etwaige Schätzung der Muskelkraft auf Vergleichsbasis ist aber auch hier möglich.

Die Ergebnisse dieser Arbeit zusammengefasst:

Das Elektromyogramm beim gesunden Kind

1. Die Aktion gegen die Schwerkraft bei normaler Ausführungsgeschwindigkeit benötigt eine Fortleitungszeit von einem Muskelkomplex (Rücken) zum anderen (Oberschenkel) von mehr als 0,2 sec.
2. Die Antagonisten setzen erst beträchtliche Zeit später, langsam und deutlich schwächer als die Agonisten, ein.
   Deutung: Unterstützung der Agonisten.

3. Je mehr äusserer Widerstand der Muskelaktion entgegengesetzt wird, um so ähnlicher wird das Elektromyogramm des normalen dem des spastischen Kindes. Die Fortleitungszeit bleibt aber über 0,2 sec.

Das Elektromyogramm beim spastischen Kind

1. Alle Agonisten zeigen eine massive und plötzliche Reaktion mit einer Fortleitungszeit von weniger als 0,2 sec.
2. Die Antagonisten setzen ebenfalls sehr stark und plötzlich, fast gleichzeitig, nicht später als 0,2 sec., ein.
3. Die Aktion gegen Widerstand verändert weder das explosive Potentialmuster der Agonisten noch die plötzliche Antwort der Antagonisten.

Das spastische Kind erreicht unter 3 Bedingungen das Elektromyogramm des normalen Kindes:

1. Entlastung: Wird bei der Aktion gegen Widerstand der Widerstand ständig verringert, so nähert sich das spastische Elektromyogramm dem des normalen Kindes bei Aktion gegen maximalen Widerstand.
2. Wenn die Antagonisten nicht zum Strecken aufgefordert werden (durch die Agonisten).
3. Wenn die muskuläre Aktion lediglich der Gleichgewichtsstabilisierung dient - isometrische Kontraktion.

Bei gleichem Widerstands-Elektromyogramm des spastischen und des gesunden Kindes muss demnach der äusserlich, artefiziell zugeführte Widerstand beim gesunden gleich dem inneren, eingebauten Widerstand der Antagonisten beim spastischen Kinde, sein.

Eigene Untersuchungen

Bei den von uns durchgeführten elektromyographischen Untersuchungen spastischer Kinder benützten wir den Elektromyograph mit Myointegrator nach von Eiff (16). Mit diesem Gerät ist eine Registrierung und eine quantitative Auswertung des elektrischen Muskeltonus möglich. Bei den Untersuchungen im Rahmen dieser Arbeit beschränkten wir uns auf die Registrierung der Potentiale und deren Auswertung; es wurden keine quantitativen Vergleiche der spastischen Muskelpotentiale durchgeführt. Der von uns benützte Elektromyograph war komplett mit sechs Ableitungskanälen und zwei Myointegratoren ausgestattet. Ein Abschirmkäfig für Störspannungen ist in diesem Gerät nicht eingebaut, so hatten wir infolge des ungünstigen Standortes des Gerätes häufig Artefakte von Störspannungen, die sich oft nur schlecht und langwierig beseitigen liessen. Für jeden Kanal ist ein Oszillographenschirm vorhanden, für alle Kanäle zusammen

ein Lautsprecher, der sich sehr bewährt hat. Die formgetreue Aufzeichnung von Aktionsstromkurven erfolgt durch die oszillographische Registriereinheit für ein oder drei Kanäle. Deren Auflösung ist so hoch, dass die einzelnen Aktionspotentiale nach ihren Parametern (Form, Dauer, Amplitude) exakt analysierbar sind.
Der Verstärkungsfaktor der 6 Kanäle kann einzeln von 100 µV auf 6400 µV gesenkt werden, Mittelwertschreiber und Myointegrator werden dabei automatisch mit verändert. Wir arbeiteten fast ausschliesslich mit dem höchsten Verstärkungsfaktor von 100 µV, wie auf den später folgenden Kurven durch die senkrechten Eichstriche jeweils angegeben.
Das Registriergerät, nur für jeweils einen Kanal verwendbar, besteht aus dem Oszillographen, von dem der Lichtstrahl durch den Abschirmtubus auf das Registrierpapier (Registrierfilm), fällt. Der Registrierfilm wird von einem Elektromotor bewegt, durch Auswechseln der Übertragungswellen sind verschiedene Filmtransportgeschwindigkeiten möglich. Wir benützen die Geschwindigkeit von 500 mm/sec. zur Beurteilung von Einzelpotentialen, die Geschwindigkeit von 50 mm/sec. zur Beurteilung des elektrischen Gesamtmusters.

Bei den in dieser Arbeit besprochenen elektromyographischen Untersuchungen beschränkten wir uns auf die Ableitung des Musculus gastrocnemicus und des Musculus tibialis anterior. Von diesen Muskeln wurde abgeleitet, während sie sich

1. in Ruhe,
2. in Aktion,
3. in Aktion gegen Widerstand befanden.

Bei der Messung wurde dabei den jeweiligen Muskeln entsprechend die Aktion Plantar- bzw. Dorsalflexion ausgeführt. Der mechanische äussere Widerstand bei "Aktion gegen Widerstand" wurde durch die Hand des Untersuchers hergestellt und wurde möglichst hoch dosiert. Bei den Ableitungen wurde darauf geachtet, korrespondierende Extremitäten- und Muskelorte als Ableitungsstellen zu wählen. Es sollte dabei das elektromyographische Bild dieser beiden Muskeln bei spastischen Kindern

1. vor der Operation (Achillotenotomie)
2. nach der Operation während der Ruhigstellung im Gips und
3. nach der Gipsbehandlung,

geprüft werden.
Die Registrierung erfolgte von dem Oszillographen auf einen Registrierfilm. Es wurde in zwei verschiedenen Geschwindigkeiten registriert:

1. 50 mm/sec. 1 cm = 200 ms
2. 500 mm/sec. 1 cm = 20 ms

Die Ableitungsgeschwindigkeit von 50 mm/sec. ergibt ein gutes Bild des Gesamtpotentialmusters, während das Elektromyogramm bei 500 mm/sec. eine gute Beurteilung der Einzelpotentiale zulässt.
Es wurden demnach von jeder zu untersuchenden Person etwa 30 Aufnahmen gemacht, bei vergleichenden Untersuchungen mit Oberflächen- und Nadelelektroden entsprechend mehr. Der elektromyographischen Untersuchung ging eine eingehende klinisch-neurologische Untersuchung voraus, dabei wurde auch eine kurze Prüfung der Intelligenz vorgenommen, um grobe Intelligenzdefekte bei der Mitarbeit während der elektromyographischen Untersuchung berücksichtigen zu können.

Die Auswahl der Kinder

erfolgte aus den zwischen März 1962 und Dezember 1963 zur Spitzfussoperation eingewiesenen Kindern. Es handelte sich ausschliesslich um Kinder mit infantiler Zerebralparese, die eine pastische Lähmung eines oder beider Füsse zeigten. Die klinischen Daten von 10 elektromyographisch untersuchten Kindern sind in der folgenden Tabelle (Tabelle 1) im Überblick wiedergegeben:

Tabelle 1

Klinische Daten von 10 elektromyographisch untersuchten Kindern

Versuchs-personen	Alter	Ge-schl.	Diagnose	Geistige Entwickl.	Konserv. Behandl. seit	Oper. Datum	Operat. (Achillo-tenotomie)
1. G.S.	4	♀	Diplegie	retard.	1. LJ.	7.2.63	beidseits
2. P.H.	5	♀	Diplegie	normal	2. LJ.	9.5.63	beidseits
3. K.K.	5	♂	Tetrapl.	retard.	2. LJ.	2.5.63	beidseits
4. A.A.	5	♀	Tetrapl.	normal	3. LJ.	19.6.62	beidseits
5. H.L.	5	♀	Diplegie	normal	3.LJ.	13.8.63	beidseits
6. D.W.	6	♂	Diplegie	retard	2. LJ.	7.5.62	beidseits
7. H.H.	7	♂	Hemipl.re	normal	3. LJ.	2.5.63	rechts
8. L.K.	8	♀	Hemipl.re	normal	1. LJ.	25.7.63	rechts
9. S.R.	9	♂	Diplegie	normal	3. LJ.	20.8.62	beidseits
10. G.B.	10	♀	Tetrapl.	retard	3. LJ.	6.6.63	beidseits

Von 10 untersuchten Kindern zeigten demnach:
5 spastische Diplegien, 3 spastische Tetraplegien und 2 spastische Hemiplegien.

Bei allen 10 Kindern wurde eine horizontale Achillotenotomie durchgeführt und dabei die Spitzfusstellung bis 90 Grad ausgeglichen. Es ergaben sich, wie aus Tabelle 1 hervorgeht, 18 Achillotenotomien. In diesen 18 Fällen wurde der Musculus triceps surae und der Musculus tibialis anterior vor und nach Verlängerung der Achillessehne elektromyographisch untersucht.

Elektromyographische Untersuchungsbilder mit Beschreibung der Kurven:

I. G.B. 10 J.
Die Ableitung erfolgte mit Nadelelektroden
1. Vor der Achillotenotomie beidseits:
a) Die Ruheableitung des Musculus triceps surae des rechten und des linken Beines zeigen keine elektrische Aktivität.

b) Die Ableitung während der Aktion des Musculus triceps surae rechts und links zeigt ein elektromyographisches Bild, das durch ein dichtes Interferenzmuster gekennzeichnet ist.

c) In der Ableitung bei Aktion gegen Widerstand des Musculus triceps surae beider Seiten zeigt sich ein Interferenzmuster, das dem der Aktion ohne Widerstand fast gleich ist.

2. Nach der Operation während der Gipsbehandlung:
Hier waren natürlich nur Ruheableitungen möglich, sie zeigten die erwartete Aktionsstille ohne jegliche elektrische Aktivität im Elektromyogramm. Es wurde deshalb auf eine Abbildung dieser Kurven verzichtet.

3. Nach der Operation und der Entfernung des Gipsverbandes:
Abbildung 2

a) Bei der Ableitung des Musculus triceps surae in Ruhe ergibt sich für beide Seiten das gleiche elektromyographische Bild wie vor der Operation - keine elektrische Aktivität -.

b) Die Ableitung des Musculus triceps surae in Aktion von der rechten und der linken Seite zeigt im Vergleich zu den elektromyographischen Bildern der entsprechenden Ableitungen vor der Operation (vergl. Abb. I/1./b), eine deutliche Auflockerung der Potentialdichte.

c) Bei Ableitung des Musculus triceps surae in Aktion gegen Widerstand lässt sich im elektromyographischen Bild für beide Seiten eine noch deutlichere Auflockerung der Potentialdichte gegenüber dem Bild vor der Operation nachweisen. Dieses Potentialmuster ist aber immer noch dichter als die Potentialdichte bei Aktion ohne Widerstand nach der Operation (Abb. I/2./b).

Der Musculus tibialis anterior als Antagonist des Musculus triceps surae zeigt in allen Ableitungen ein ähnliches Verhalten, wie der Musculus triceps surae, auf eine Darstellung dieser Kurven wurde deshalb verzichtet.

II. H.L. 5 J.
Die Ableitung erfolgte mit Nadelelektroden. Abb. 3 und 4.
Bei Auswertung der elektromyographischen Untersuchungskurven der Patientin H.L. ergeben sich die gleichen Befunde: Eine Auflockerung der Potentialdichte bei Aktion und bei Aktion gegen Widerstand nach der Operation gegenüber den entsprechenden Bildern vor der Operation.

III. Das Kind L.K. zeigt eine spastische Hemiplegie rechts, die Ableitung erfolgte mit Oberflächenelektroden. Abbildung 5

1. Vor der Operation: Achillotenotomie rechts.

a) in Ruhe rechts

Der Musculus triceps surae rechts zeigt in seinem elektromyographischen Bild, ebenso wie der Musculus tibialis anterior, keine elektrische Aktivität.

b) in Aktion rechts

Der Musculus triceps surae und der Musculus tibialis anterior zeigen beide ein dichtes Potentialmuster. Dieses Potentialmuster ist wesentlich dichter als das der beiden Muskeln des linken, gesunden Beines (III / 1./e).

d) in Ruhe links

Bei Ableitung des Musculus triceps surae und des Musculus tibialis anterior in Ruhe finden wir keine elektrische Aktivität.

e) in Aktion links

Beide Muskeln zeigen ein aufgelockertes Potentialmuster. Das Potentialmuster dieser Ableitung ist deutlich aufgelockerter als das der gleichen Muskeln am rechten, spastischen Bein (III/1./b), es ist ebenfalls deutlich weniger dicht als das Potentialmuster der Ableitung der beiden Muskeln der rechten Seite bei Aktion gegen Widerstand (III/1./c).

f) in Aktion gegen Widerstand links

Beide Muskeln zeigen in ihrem elektromyographischen Bild eine dichte Potentialfolge, die fast die der beiden Muskeln bei der gleichen Ableitung auf der rechten, spastischen Seite (III/1./c) erreicht, jedoch wesentlich dichter ist als die Ableitung bei Aktion ohne Widerstand (III/1./e) der linken, gesunden Seite.

2. Nach der Operation und der Gipsbehandlung, Abbildung 7 und 8

a) in Ruhe rechts

Die Ruheableitung des Musculus triceps surae und des Musculus tibialis anterior zeigt keine elektrische Aktivität.

b) in Aktion rechts

Bei dieser Ableitung zeigen beide Muskeln ein Potentialmuster, was gegenüber der gleichen Ableitung vor der Operation (III/1./b) eine Auflockerung der Potentialdichte aufweist, damit gleicht das Potentialmuster jetzt mehr dem lockeren Interferenzmuster beider Muskeln bei Aktion ohne Widerstand der linken Seite (III/1./e).

c) in Aktion gegen Widerstand rechts

Das Potentialmuster ist gegenüber der vorher besprochenen Ableitung (III/2./b) deutlich dichter geworden, es ist jetzt mit der Aktion gegen Widerstand der beiden Muskeln der linken Seite

(III/1./f) vergleichbar. Gegenüber dem Bild vor der Operation (III/1./c) ist eine Auflockerung der Potentialdichte eingetreten.

2. d), e), und f) entsprechen den Ableitungen 1. d), e) und f), da nur eine Achillotenotomie am rechten Bein ausgeführt wurde.

Vergleicht man die elektromyographischen Bilder dieser spastischen Hemiplegie miteinander, so sieht man vor der Operation einen sehr deutlichen Unterschied zwischen den Bildern der Ableitungen vom rechten Bein (III/1./b und c) und denen der Ableitungen vom linken Bein (III/1./e und f). Der Unterschied besteht in einer höheren Potentialdichte auf den elektromyographischen Bildern des rechten, spastischen Beines gegenüber der geringeren Potentialdichte auf den Bildern des linken Beines. Nach der Achillotenotomie rechts weisen die Bilder des Musculus triceps surae und des Musculus tibialis anterior eine Auflockerung der Aktionspotentialdichte auf, mit dieser Auflockerung aber nähern sie sich, wie aus Vergleichen mit den Bildern des linken, gesunden Beines hervorgeht, dem normalen Elektromyogramm.

Diskussion der Ergebnisse

Kenney und Heaberlin haben in einer sehr ausführlichen Arbeit (15) elektromyographische Untersuchungen an spastischen und an gesunden Kindern durchgeführt. Sie prüften die Muskeln ebenfalls im Aktionszustand, d.h. während Aktion und während Aktion gegen Widerstand. Sie stellten sich als Ziel, Vergleiche zwischen den elektromyographischen Bildern von spastischen und von gesunden Muskeln durchzuführen und die Bedingungen zu finden, unter denen der spastische Muskel in seinem elektromyographischem Bild dem des normalen Muskels möglichst nahe kommt. Sie kamen dabei zu folgenden drei Bedingungen, unter denen das spastische Kind das Elektromyogramm des gesunden Kindes erreicht:

1. Bei Entlastung: Wird bei Aktion des spastischen Muskels gegen Widerstand dieser äusserlich zugeführte Widerstand ständig verringert, so nähert sich das spastische Elektromyogramm dem des normalen Kindes bei Aktion gegen maximalen Widerstand.
2. Wenn die Antagonisten nicht zum Strecken aufgefordert werden.
3. Wenn die Aktion des spastischen Muskels lediglich aus einer isometrischen Kontraktion besteht.

Vergleichen wir die von Kenney und Heaberlin gefundenen Ergebnisse mit unseren Untersuchungsergebnissen, so ergibt sich für uns folgende Schlussfolgerung, ableitbar aus ihrer 1. Bedingung:

Vor der Operation hat der spastische Muskel den "eingebauten Widerstand" (Kenney) des Antagonisten zu überwinden und zeigt deshalb bei Aktion gegen

Widerstand, bei der der äusserlich zugeführte, artefizielle Widerstand ständig verringert wird, ein Bild, das dem des normalen Muskels bei Aktion gegen maximalen Widerstand nahekommt.
Bei der Sehnenverlängerung durch die Achillotenotomie werden die gedehnten Muskelspindeln des Musculus triceps surae entlastet, der afferente proprioceptive Impulsstrom lässt entsprechend nach, womit auch die Entladungsfrequenz der motorischen Vorderhornzellen (11) sinkt. Die Aktion der Antagonisten wird damit schwächer und setzt nicht so massiv und plötzlich ein. So aber wird für die Agonisten der "eingebaute Widerstand" verringert, damit sinkt auch ihr für eine bestimmte Aktion nötiger Kraftaufwand und als Folge davon wird im Elektromyogramm das Potentialmuster aufgelockert; klinisch lässt sich ein Nachlassen der Spastik erkennen.
2. Vergleichbar ist dieser Vorgang des Absinkens des "eingebauten Widerstandes" mit der 2. Bedingung, die Kenney und Heaberlin stellen, dass nämlich die Antagonisten nicht zum Strecken aufgefordert werden und damit der "eingebaute Widerstand" gleich null ist.
3. Bei der Achillotenotomie kommt es, wie oben ausgeführt, zu einer Entdehnung der Muskelspindeln, damit wird der proprioceptive afferente Impulsstrom zu den Vorderhornzellen vermindert, die Entladungsfrequenz der Vorderhornzellen pro Zeiteinheit wird sinken. Diese Senkung der Entladungsfrequenz der Vorderhornzellen (Hufschmidt), während sich der Muskel in Ruhe befindet, wird zu einer Senkung des spastisch erhöhten Muskeltonus führen. Im Falle der Achillotenotomie würde der spastisch erhöhte Muskeltonus des Musculus triceps surae, und über den peripheren (lower motor-neuron, Struppler 11) und zentralen Regelkreis (R.Wagner) auch der Tonus des Antagonisten - Musculus tibialis anterior - absinken. Bei einer isometrischen Kontraktion des durch seine Sehne verlängerten Musculus triceps surae kann der nun verminderte Tonus eine relativ und absolut grössere Steigerung erfahren als bei zu kurzem Muskel mit spastisch erhöhtem Tonus, da der operierte Muskel ja von einem wesentlich niedrigerem Tonusniveau zu annähernd der Tonushöhe steigen kann, die der spastische Muskel "sofort und schnell" (Kenney) erreicht. Es wird also beim operierten Muskel der isotonische Anteil der Kontraktion niedrig, der isometrische Anteil dagegen hoch sein. Zu dem gleichen Ergebnis kommt aber auch Kenney in seiner 3. Bedingung: Der Spastiker erreicht das Elektromyogramm des normalen Kindes, wenn seine Aktion nur aus einer isometrischen Kontraktion besteht.
Zusammengefasst kan man zu diesen 3 Punkten sagen, dass die Achillotenotomie die 3 von Kenney und Heaberlin gestellten Bedingungen erfüllt, unter denen sich das spastische Elektromyogramm dem des Gesunden nähert.

Die Fehlermöglichkeiten

sind bei den durchgeführten Untersuchungen allerdings zu berücksichtigen. So sind die Fehlermöglichkeiten der Elektromyographie an sich schon gross. Das Elektromyogramm bei Kindern und gerade bei debilen Kindern enthält weitere Fehlerquellen. Im folgenden sei eine kurze Zusammenstellung der hauptsächlichen Fehlerquellen gegeben:

1. Die unterschiedliche Mitarbeit des Kindes während verschiedener Messungen und die damit verbundene ungenaue Kraftdosierung.
2. Keine vergleichbare Lagerung des Patienten bei der Messung vor und nach der Operation.
3. Die unterschiedliche Raumtemperatur während der verschiedenen Messungen.
4. Die Artefakte im Stromkreis.

Die Nadelelektroden brachten ausser den schon erwähnten Nachteilen noch folgende Fehlermöglichkeiten:

1. Lang anhaltende Einstichaktivität im spastischen Muskel, die dann langsam abnehmend, von der Hintergrundaktivität nicht mehr unterscheidbar ist.
2. Unterschiedliche Lokalisation der Nadelelektroden im Muskel bei verschiedenen Messungen vor und nach der Operation.
3. Unterschiedliche Lage der Elektrodenspitze zu den motorischen Einheiten bei verschiedenen Messungen.
4. Unterschiedliche Muskeltemperatur zu verschiedenen Zeiten

Tardieu (8) hat ausserdem nach umfangreichen elektromyographischen Untersuchungen an Gesunden und Spastikern festgestellt, dass die Ergebnisse bei zeitlich verschieden liegenden Messungen, die aber unter den gleichen sonstigen Bedingungen vorgenommen wurden, beträchtlich differieren.

Die Zahl der von uns untersuchten Achillotenotomien ist ausserdem zu gering, um eine absolute Aussage geben zu können. Trotz dieser aufgeführten Fehlermöglichkeiten ist es dennoch auffällig, dass bei 18 untersuchten Achillotenotomien 5 (2 Diplegien und eine Hemiplegie) eine deutliche Lockerung der Potentialdichte, 8 (2 Diplegien und 2 Tetraplegien) eine Lockerung der Potentialdichte zeigen. Nur 5 (1 Diplegie, 1 Tetraplegie, 1 Hemiplegie) zeigen keine Änderung der Potentialdichte nach der Operation.

Es bedarf noch einer eingehenden Untersuchung, inwieweit sich eine unterschiedliche Verlängerung der Achillessehne bei der Achillotenotomie auf elektromyographische Veränderungen des Musculus triceps surae und des Musculus tibialis anterior nach der Operation auswirkt. Nach unseren Erfahrungen sind für diese elektromyographischen Untersuchungen Erweiterungen in der Methodik erforderlich, die eine bessere Objektivierung der elektromyographischen Veränderungen

vor und nach der Operation ermöglichen. So lässt sich z.B. eine bessere quantitative Beurteilung mit der Myointegration erzielen. Ferner könnte man versuchen, durch die elektrische Reizung mit genau dosierbarer Reizstärke eine davon abhängige und entsprechend differierende Aktion zu registrieren. Eine weitere Möglichkeit der Objektivierung bietet die Bestimmung der angewendeten Muskelkraft, eventuell in Verbindung mit der Bestimmung des Winkels, unter dem der Muskel arbeitet. Nach den Untersuchungen Tardieus (8) sollten die Kinder ausserdem mehrmals vor und nach der Operation elektromyographisch untersucht werden.

Zusammenfassung:

Nach einigen vergleichenden Zahlen über die Häufigkeit von Kindern mit infantiler Zerebralparese wird die Ätiologie, Symptomatik und Diagnose der infantilen Zerebralparese besprochen.
Es folgt die Besprechung einiger Arbeiten, die sich mit der elektromyographischen Untersuchung zerebralparetischer Kinder und Erwachsener befassen. Ausführlich werden die Ergebnisse der Arbeit von Kenney und Heaberlin (15) besprochen. Für die eigenen Untersuchungen wurden 10 Kinder mit infantiler Zerebralparese ausgewählt, die ein- oder beidseitig einen spastischen Spitzfuss zeigten. Es wurden vom Musculus triceps surae und seinem Antagonisten Musculus tibialis anterior elektromyographische Messungen "in Ruhe","in Aktion" und "in Aktion gegen Widerstand" vor der Achillotenotomie, während der sich an die Operation anschliessenden Gipsbehandlung und nach der Gipsbehandlung ausgeführt. Vorgestellt werden die Bilder von 2 Diplegien und einer Hemiplegie vor und nach der Achillotenotomie. Dabei zeigt sich im Elektromyogramm vor der Operation bei den spastischen Muskeln in Ruhe keine elektrische Aktivität, bei der Aktion ohne Widerstand zeigt sich ein sehr dichtes Potentialmuster, wie es sonst bei Gesunden bei Aktion gegen maximalen Widerstand auftritt. Bei Aktion gegen Widerstand zeigt sich beim Spastiker im Elektromyogramm nur eine geringe Zunahme der Potentialdichte, während beim Gesunden eine auffällige Zunahme der Potentialdichte charakteristisch ist.
Nach der Operation zeigt das spastische Elektromyogramm in Ruhe ebenfalls keine elektrische Aktivität, in Aktion eine Auflockerung des vor der Operation auffällig dichten Potentialmusters. In Aktion gegen Widerstand verdichtet sich dieses Potentialmuster deutlich, erreicht aber nicht die Dichte des Potentialmusters bei Aktion gegen Widerstand vor der Operation. Der Vergleich mit den Verhältnissen beim gesunden Muskel unter gleichen Bedingungen ist durch die ebenfalls dargestellten Bilder des gesunden Muskels der spastischen Hemiplegie möglich.
Nach Abwägung der Fehlerquellen folgt eine Gesamtdarstellung der Ergebnisse.

Von 18 Achillotenotomien zeigten 5 eine deutliche Auflockerung der Potentialdichte, 8 eine Auflockerung der Potentialdichte und 5 keine Veränderung nach der Achillotenotomie. Es folgt eine Deutung dieser Ergebnisse und ein Vergleich mit der Arbeit von Kenney und Heaberlin (15), die von vollkommen anderer Zielstellung, nämlich Vergleich des normalen Elektromyogramms mit dem des Spastikers und Feststellung der Bedingungen, unter denen das spastische Elektromyogramm sich dem des Gesunden weitgehend nähert; ausgingen. Bei diesem Vergleich der Ergebnisse stellt sich eine weitgehende Übereinstimmung heraus. Damit liegt der Schluss nahe, dass die Aktionsbedingungen, die nach der Achillotenotomie für den Musculus triceps surae und seinen Antogonisten Musculus tibialis anterior, geschaffen werden, weitgehend den Bedingungen entsprechen, die Kenney und Heaberlin am Schluss ihrer Arbeit stellen, damit sich das spastische Elektromyogramm dem Elektromyogramm des Gesunden weitgehend nähert.

Am Ende dieser Arbeit möchte ich mich sehr herzlich bei Herrn Privatdozent Dr.med.GÖB für seine wertvollen Anregungen und seine persönliche Hilfe bedanken.
Herrn Dr.med.STOTZ danke ich besonders für seine tatkräftige und geduldige Unterstützung.

Literaturverzeichnis:

1. (7) Buchthal "Einführung in die Elektromyographie" Verlag Urban und Schwarzenberg 1958
2. (9) Dobner "Moderne Elektrodiagnostik für Klinik und Praxis" aus "Elektromedizin", Band 6/1961 Nr. 2.
3. (16) von Eiff, Betriebsanleitung für den Elektromyographen nach von Eiff.
4. (4) Göb "Die spastische Lähmung als Folge frühkindlicher Hirnschäden" Krankengymnastik Nr. 5/1957.
5. (6) Hufschmidt "Die elektromyographische Begutachtung des Schädeltraumas", Monatsschrift für Unfallheilkunde 66. Jahrgang, Nr. 4 1963, Seite 147-63.
6. (13) Hufschmidt und Asai "Entlastungsreaktion beim Spastiker", Zeitschrift für Nervenheilkunde 1958, Band 178, Seite 289-299.
7. (15) Kenney und Heaberlin "Study of the Locomotor pattern of Spastic Children", Clinical Orthopedics 24, Page 139.
8. (5) Koblenz "Über den derzeitigen Stand und die Möglichkeiten der Spastikerbetreuung in der Bundesrepublik Deutschland".
9. (1) Lindemann "Die infantilen Zerebralparesen" Georg Thieme Verlag Stuttgart 1963.
10. (3) Mayer "Möglichkeiten und Grenzen der klinischen Elektromyographie", Medizinische Welt Nr. 42, Seite 2191-2198, 1962.
11. (10) Steinbrecher "Die klinische Bedeutung der Elektromyographie", Deutsche Medizinische Wochenschrift Band 84, Seite 224, 1959.
12. (11) Struppler "Elektrodiagnostik" aus Bodechtel "Differentialdiagnose neurologischer Erkrankungen", Georg Thieme Verlag 1962.
13. (8) Tardieu "Etude critique de l'électromyographie comme méthode déévaluation des infirmités mottorices cérébrales", Revue neurologique, Paris, Tome 108, 1963, n 2, pp 87-96.
14. Thom "Ergebnisse vergleichender Prüfung neuartiger Myotonolytica bei der Behandlung der infatilen Zerebralparese", aus Lindemann "Die infantilen Zerebralparesen", Georg Thieme Verlag Stuttgart 1963.

Erläuterungen zum Bildteil

Eichmarkierung:
Der vertikale schwarze Strich rechten Rand jeder elektromyographischen Kurve gibt die Höhe einer Eichspannung von 100 µ V wieder.
Der horizontale schwarze Strich am rechten Rand jeder elektromyographischen Untersuchungskurve gibt eine Zeitspanne von 200 Millisekunden an.
Bei der Wiedergabe der elektromyographischen Untersuchungsbilder von I. G.B. und II. H.L. sind die Untersuchungsbilder des Musculus tibialis anterior nicht aufgeführt, da sie die entsprechenden Befunde des Musculus triceps surae zeigen.
Unterschiede in der Höhe der Potentiale vor und nach der Operation sind nach Buchthal (7) nicht verwertbar, da die Spannungshöhe der Potentiale von Messung zu Messung ausserordentliche Schwankungen aufweisen.
Die Beschriftung rechts von den Bildern gibt die dem Textteil entsprechende Kennzeichnung wieder, links von den Bildern ist der jeweils zur Kurve gehörende Muskel mit seinem Funktionszustand während dieser Messung angegeben
Die Filmgeschwindigkeit betrug bei jeder gezeigten Kurve 50 mm/sek., 1 cm entspricht damit der Zeitspanne von 200 Millisekunden.

I. G.B.

Abbildung 1

1. vor Achillotenotomie



a) M.triceps surae in Ruhe rechts

a) M.triceps surae in Ruhe links

b) M.triceps surae in Aktion rechts

b) M.triceps surae in Aktion links

c) M.triceps surae in Aktion gegen Widerstand rechts

c) M.triceps surae in Aktion gegen Widerstand links

Abbildung 2

3. nach Achillotenotomie und Gipsbehandlung

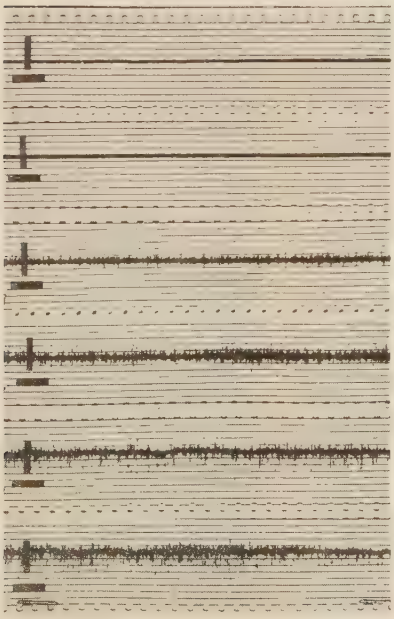

a) M.triceps surae in Ruhe rechts

a) M.triceps surae in Ruhe links

b) M.triceps surae in Aktion rechts

b) M.triceps surae in Aktion links

c) M.triceps surae in Aktion gegen Widerstand rechts

c) M.triceps surae in Aktion gegen Widerstand links

II. H.L.

Abbildung 3

1. vor Achillotenotomie

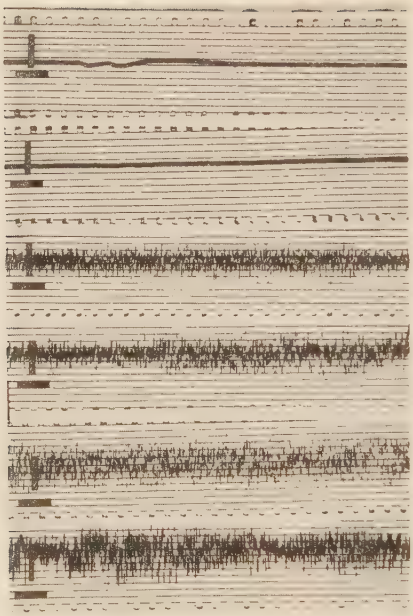

a) M.triceps surae in Ruhe rechts

a) M.triceps surae in Ruhe links

b) M.triceps surae in Aktion rechts

b) M.triceps surae in Aktion links

c) M.triceps surae in Aktion gegen Widerstand rechts

c) M.triceps surae in Aktion gegen Widerstand links

Abbildung 4

3. nach Achillotenotomie und Gipsbehandlung

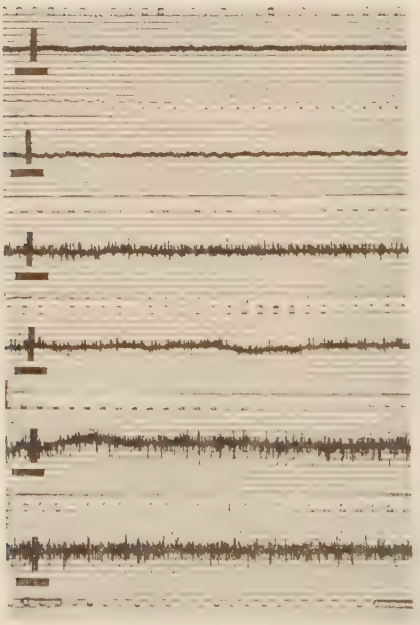

a) M.triceps surae in Ruhe rechts

a) M.triceps surae in Ruhe links

b) M.triceps surae in Aktion rechts

b) M.triceps surae in Aktion links

c) M.triceps surae in Aktion gegen Widerstand rechts

c) M.triceps surae in Aktion gegen Widerstand links

III. L.K. Spast. Hemipl. re

Abbildung 5

1. vor Achillotenotomie rechts

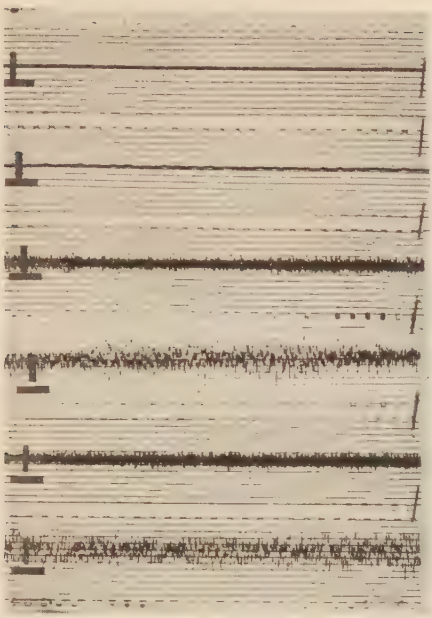

a) M.triceps surae in Ruhe rechts

d) M.triceps surae in Ruhe links

b) M.triceps surae in Aktion rechts

e) M.triceps surae in Aktion links

c) M.triceps surae in Aktion gegen Widerstand rechts

f) M.triceps surae in Aktion gegen Widerstand links

Abbildung 6
Vor Achillotenotomie

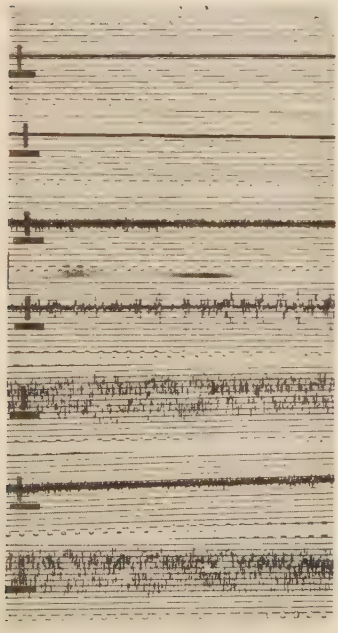

a) M.tibialis anterior in Ruhe rechts

d) M.tibialis anterior in Ruhe links

b) M.tibialis anterior in Aktion rechts

e) M.tibialis anterior in Aktion links

c) M.tibialis anterior in Aktion gegen Widerstand rechts

f) M.tibialis anterior in Aktion gegen Widerstand links

III. L.K. spastische Hemiplegie rechts

2.

Abbildung 7
nach Achillotenotomie und Gipsbehandlung

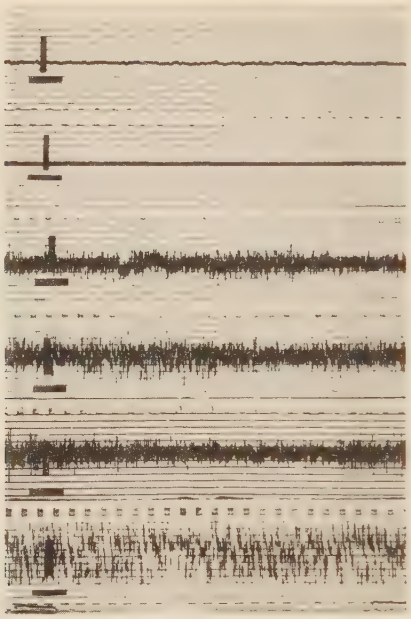

a) M.triceps surae in Ruhe rechts

d) M.triceps surae in Ruhe links

b) M.triceps surae in Aktion rechts

e) M.triceps surae in Aktion links

c) M.triceps surae in Aktion gegen Widerstand rechts

f) M.triceps surae in Aktion gegen Widerstand links

Abbildung 8
nach Achillotenotomie und Gipsbehandlung

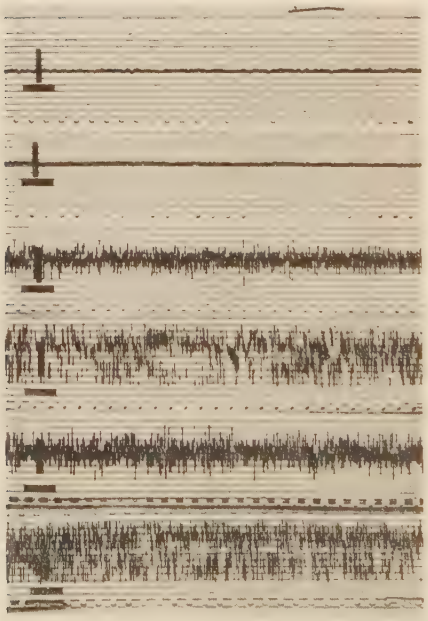

a) M.tibialis anterior in Ruhe rechts

d) M.tibialis anterior in Ruhe links

b) M.tibialis anterior in Aktion rechts

e) M.tibialis anterior in Aktion links

c) M.tibialis anterior in Aktion gegen Widerstand rechts

f) M.tibialis anterior in Aktion gegen Widerstand links

LEBENSLAUF

Am 5. April 1939 wurde ich, Gerhard Volker Marx, als Sohn des Arztes Dr.med.Gerhard Marx und seiner damaligen Ehefrau Dorothea Marx in Reichenbach/Schlesien geboren. Nach der Vertreibung 1945 besuchte ich in Schneeberg im Erzgebirge von 1945 bis 1957 die Grund- und Oberschule, das Reifezeugnis erhielt ich im Juni 1957. Anschliessend nahm ich das Medizinstudium an der Universität Leipzig auf, wurde aus politischen Gründen von der Universität verwiesen und setzte 1958 das Studium in München fort. Am 13.12.63 beendete ich das Staatsexamen für Humanmediziner und arbeite seit dem 1.2.1964 an einem niederbayrischen Kreiskrankenhaus als Medizinalassistent.